

## TRACHEOTOMIE

Traduction :

Johan Fagan  
Nicolas Fakhri

La trachéotomie correspond à la création d'une communication entre la trachée et la peau sus-jacente. Cela peut se faire soit par une technique ouverte soit par une technique percutanée. Ce chapitre se concentrera sur la technique chirurgicale ouverte chez le patient adulte.

### *Indications*

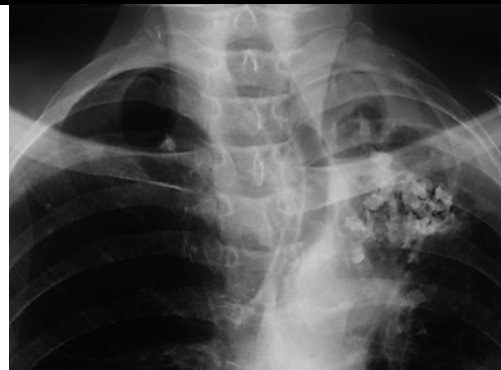La trachéotomie est réalisée afin de traiter une obstruction des voies respiratoires, de permettre une assistance respiratoire (ventilation assistée), d'assurer l'hygiène pulmonaire et l'élimination de l'espace mort ou de traiter l'apnée obstructive du sommeil.

### *Evaluation préopératoire*

*Niveau d'obstruction:* Une trachéotomie ne permettra jamais de contourner une obstruction de la trachée distale ou de l'arbre bronchique

*Anatomie du cou:* Le chirurgien doit toujours anticiper une trachéotomie difficile : patient présentant un cou court et/ou épais, cou ne pouvant être mis en hyper-extension en raison par exemple de problème rhumatismal ou d'arthrose de la colonne cervicale

*Déviations de la trachée cervicale:* Une radiographie de thorax devra alerter le chirurgien en cas de déviation trachéale pouvant être causée par une tumeur cervicale ou médiastinale, ou par la traction sur la trachée due à une fibrose cervicale (*Figure 1*).



*Figure 1: déviation trachéale consécutive à une tuberculose.*

*Trouble de l'hémostase:* Une coagulopathie doit être dépistée et corrigée avant la chirurgie. Si cela n'est pas possible, une électrocoagulation devra être disponible lors de la chirurgie pour aider à la réalisation de l'hémostase.

*Etat cardio-respiratoire:* Les patients présentant une obstruction des voies aériennes supérieures peuvent avoir des répercussions cardiaques, ou une acidose respiratoire. Certains patients peuvent dépendre de PEEP physiologique (pression positive en fin d'expiration) pour maintenir une bonne saturation en O<sub>2</sub>, ou d'une pCO<sub>2</sub> élevée pour maintenir la commande respiratoire. Soulager l'obstruction des voies aériennes supérieures avec une trachéotomie peut paradoxalement provoquer chez de tels patients un arrêt respiratoire et une hypoxie.

*Cancer laryngé:* Si l'obstruction des voies respiratoires est la conséquence d'un cancer du larynx, il faudra alors faire attention à ne pas rentrer dans la tumeur lors de la trachéotomie. Cela peut nécessiter la réalisation d'une trachéotomie très basse si la tumeur s'étend à la trachée. Il peut également être utile d'envoyer un fragment trachéal, prélevé au niveau de la l'ouverture de la trachée, en anatomopathologie afin de rechercher un

envahissement carcinomateux, information utile en vue d'une laryngectomie.

### **Technique chirurgicale**

Une trachéotomie doit idéalement se faire dans une salle d'opération avec un bon éclairage, une instrumentation adaptée, une aspiration et de l'assistance. Les patients peuvent tousser lors de l'insertion de la canule de trachéotomie; le port de lunettes de protection est donc recommandé pour prévenir tout risque de transmission d'infections telles que le VIH et les hépatites virales.

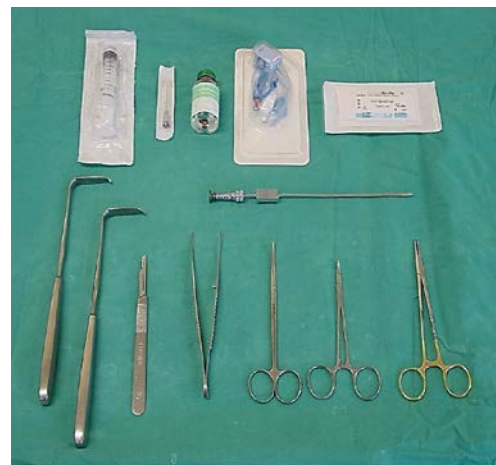*Anesthésie:* En dehors des cas où le patient peut être intubé ou ventilé au masque en toute sécurité, une trachéotomie doit être faite sous anesthésie locale. S'il existe un doute sur les possibilités de ventiler le patient, le chirurgien doit impérativement être présent lors de l'induction anesthésique. La peau, les tissus mous et la trachée (au niveau de sa lumière) doivent être infiltrés avec une anesthésie locale adrénalinée avant l'induction et tout le matériel d'instrumentation de trachéotomie doit être préparé avant l'induction afin de pouvoir effectuer le geste en urgence si cela est nécessaire.

*Position du patient et mise en place des champs opératoires:* Le patient est placé en décubitus dorsal. Un billot est placé sous les épaules pour mettre le cou en hyper-extension afin d'exposer au mieux la trachée en dehors du thorax et ainsi de permettre un meilleur accès au chirurgien. Cette hyper-extension peut ne pas être possible chez des patients aux antécédents de traumatisme cervical, de polyarthrite rhumatoïde et d'arthrose cervicale. Certains patients très dyspnéiques peuvent ne pas tolérer la position couchée; la trachéotomie peut alors se faire avec le patient en position assise avec le cou en extension. La peau de la face antérieure du cou et de la poitrine est désinfectée avant

la mise en place des champs opératoires. Si la trachéotomie est faite sous anesthésie locale, le visage ne doit pas être couvert par les champs opératoires.

*Repères anatomiques:* La trachéotomie doit être faite sous le 1er anneau trachéal, de manière à éviter tout risque de sténose sous-glottique cicatricielle. Par conséquent, la palpation pour repérer le cartilage cricoïde est très importante. Il faut palper le cou au niveau de la ligne médiane de bas en haut en commençant en bas au niveau de la fourchette sternale. On palpe ainsi tout d'abord la proéminence de l'isthme thyroïdien, suivi par le cricoïde.

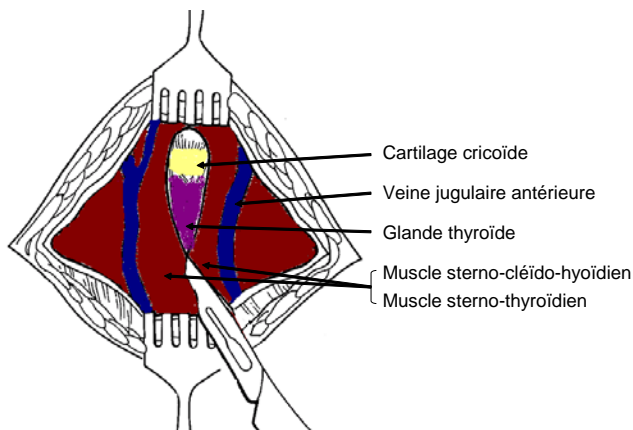
*Instrumentation:* L'instrumentation nécessaire à la réalisation d'une trachéotomie est représentée *Figure 2*.



*Figure 2: Instrumentation indispensable*

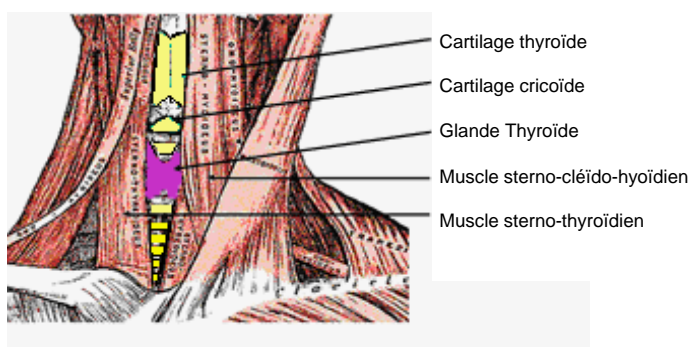
*Incision cutanée:* Une incision horizontale est réalisée un travers de doigt en dessous de la proéminence du cricoïde. D'un point de vue cosmétique, cette incision horizontale est préférable à une incision médiane verticale. L'incision intéresse la peau et le tissu sous-cutané. Notez que le platysma est généralement absent au niveau de la ligne médiane. Prenez soin de ne pas sectionner les veines jugulaires antérieures, qui sont superficielles par rapport aux muscles sous-hyoïdiens, situées dans le fascia cervical antérieur et qui peuvent être conservées et rétractées

latéralement (*figure 3*). La suite de la dissection doit se faire **strictement au niveau de la ligne médiane** dans un plan vertical pour éviter les blessures des veines thyroïdiennes inférieures.



*Figure 3: Exposition des veines jugulaires antérieures.*

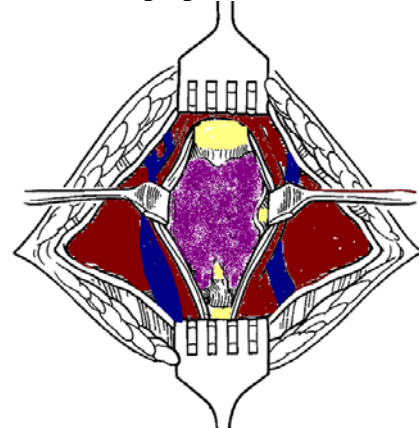
*Muscles infra-hyoïdiens:* La *figure 4* représente les muscles infra-hyoïdiens.



*Figure 4: muscles infra-hyoïdiens*

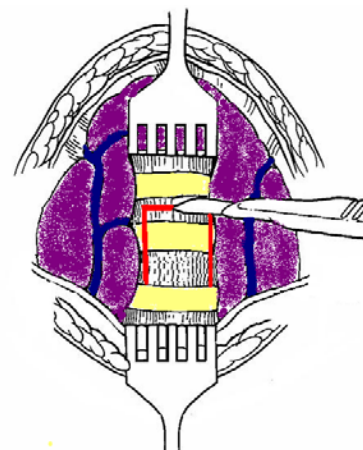
Identifiez le plan aponévrotique au niveau de ligne médiane entre les muscles sterno-cléïdo-hyoïdiens (ligne blanche). Disséquez ce plan intermusculaire à l'aide de ciseaux. Répétez cette manœuvre pour séparer les muscles sterno-thyroïdiens, et rétracter les muscles latéralement (*Figure*

5). La trachée et le cricoïde peuvent maintenant être palpés.



*Figure 5: Mise en place d'écarteurs sur les muscles sterno-cléïdo-hyoïdiens et sterno-thyroïdiens permettant d'exposer la glande thyroïde.*

*Isthme thyroïdien:* L'isthme de la thyroïde est situé au niveau des 2e et 3e anneaux de la trachéaux. L'isthme doit être rétracté vers le haut afin d'exposer la trachée (*Figure 6*). Il doit parfois être sectionné après ligature de part et d'autre de la section afin de permettre une exposition de la trachée.



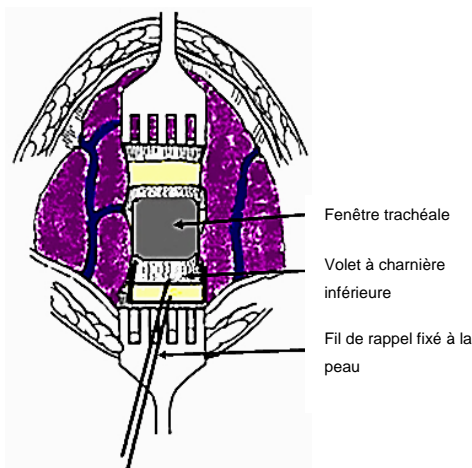
*Figure 6: l'isthme thyroïdien est rétracté vers le haut et un volet est effectué sur la partie antérieure de la trachée (lambeau à charnière inférieure, ligne rouge).*

*Exposition de la trachée:*

La trachée est exposée en avant en libérant soigneusement les tissus mous qui la

recouvrent, en prenant soin de ne pas déchirer les veines thyroïdiennes inférieures. Assurez-vous que l'hémostase est parfaite car il sera difficile de la réaliser dès lors que la canule de trachéotomie aura été insérée. Si vous avez un doute sur l'emplacement de la trachée, ou sur une confusion avec l'artère carotide, vous pouvez effectuer une ponction à l'aiguille. Si vous aspirez de l'air dans la seringue, cela confirme qu'il s'agit bien de la trachée.

*Réalisation du volet trachéal:* Chez un patient réveillé, une injection de lidocaïne peut être à nouveau effectuée dans la lumière de la trachée avant l'incision de celle-ci et l'insertion de la canule afin de réduire la toux. Une traction de la trachée vers le haut peut être effectuée à l'aide d'un crochet insérée sous un anneau trachéal pour stabiliser la trachée et la libérer du thorax. La technique la plus sûre pour effectuer une trachéotomie chez un adulte est de faire un volet à charnière inférieure au niveau de la paroi antérieure entre les 3e et 4e anneaux trachéaux. Un fil de rappel peut être passé à travers ce volet trachéal antérieur et fixé de manière lâche sur la peau (*Figure 7*). Ce fil de rappel facilitera la reanulation en cas de décanulation accidentelle. Une technique alternative consiste à supprimer un segment de cartilage antérieur du 2e, 3e ou 4e anneau trachéal.



*Figure 7: Volet trachéal à charnière inférieure avec fil de rappel fixé à la peau*

*Mise en place de la canule de trachéotomie:* Le chirurgien évalue la taille de la trachée, et sélectionne une canule à ballonnet adaptée à la taille de la trachée. Il convient de prendre le plus grand diamètre possible afin que la canule puisse tenir confortablement dans la lumière trachéale. Testez l'intégrité du ballonnet de la canule par injection d'air avant d'insérer la canule dans la trachée. Insérez la canule dans l'orifice de trachéotomie. Si le patient a été intubé, demandez à l'anesthésiste de retirer lentement la sonde d'intubation, de sorte que la canule de trachéotomie puisse être insérée sous vision directe. Insérez-la dans la trachée tout en appliquant une traction au fil de rappel attaché au volet trachéal. Assurez-vous que la canule a bien été insérée dans la lumière trachéale, et non pas dans un faux passage dans les tissus mous pré-trachéaux. Gonflez le ballonnet, adaptez la tubulure de l'anesthésiste, et ventilez-le patient à la main jusqu'à confirmation du placement correct de la canule dans la trachée (*figure 8*). En cas de suture, attention à ne pas suturer la peau trop serrée autour de la canule de trachéotomie, car cela peut favoriser un emphysème sous-cutané.

*Sécurisation de la canule de trachéotomie:* Une attache en tissu est fixée à la canule et passée autour du cou, celui-ci étant en flexion. Si le cou est en hyper-extension, l'attache risque d'être trop lâche lorsque le patient fléchira le cou.



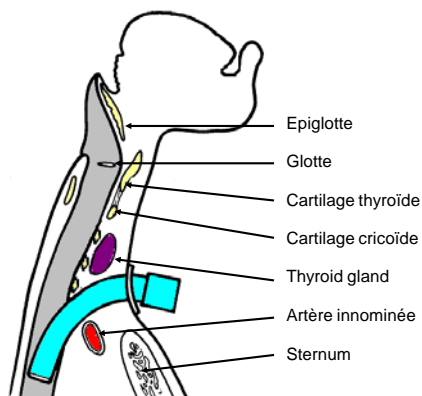


Figure 8: Position de la canule

L'attache doit être assez serrée pour ne laisser passer plus d'un doigt sous elle (Figure 9).

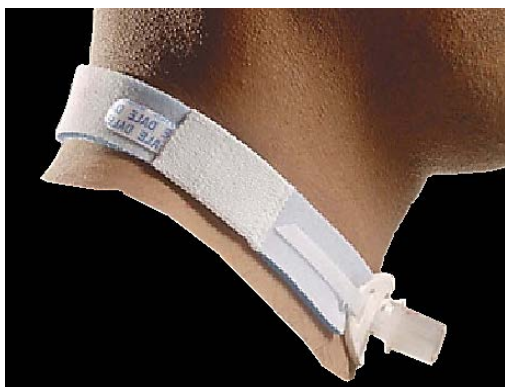

Figure 9: Canule de trachéotomie fixée par une bande Velcro

Il est prudent de suturer le tube de trachéotomie à la peau durant les quelques premiers jours afin de permettre la cicatrisation du tractus trachéo-cutané. Les sutures peuvent ensuite être enlevées et les attaches traditionnelles de canule peuvent alors être utilisées. Après reconstruction par lambeau libre micro-anastomosé, il faut éviter l'utilisation des attaches traditionnelles car celles-ci peuvent provoquer une compression de la veine jugulaire, une thrombose, ou une diminution du flux veineux avec risque de nécrose du lambeau de reconstruction. Il faut dans ce cas garder la canule suturée à la peau.

### Pièges

*Trachéotomie haute:* Il est important de ne pas effectuer la trachéotomie au-dessus du 2<sup>ème</sup> anneau trachéal, car l'inflammation peut causer un œdème sous-glottique, une chondrite du cartilage cricoïde, et une sténose sous-glottique.

*Trachéotomie basse:* Une trachéotomie ne doit pas être effectuée au-dessous du 4<sup>ème</sup> anneau trachéal car:

- La distance entre la peau et la trachée augmente à mesure que l'on descend, ce qui rend plus difficile l'intubation trachéale.
- Une trachéotomie effectuée trop basse peut comprimer et éroder l'artère innominée qui passe entre le manubrium sternal et la trachée (figure 8). Cette érosion peut causer une hémorragie fatale.

*Faux trajet pré-trachéal:* Le placement extra-trachéal involontaire de la canule de trachéotomie peut être fatal. Il peut être détecté par l'absence de bruits respiratoires à l'auscultation pulmonaire, la présence de pressions ventilatoires élevées, l'échec de ventilation pulmonaire, l'hypoxie, l'absence de CO<sub>2</sub> expiré, l'emphysème de la zone opératoire, l'incapacité à passer un cathéter d'aspiration dans l'arbre bronchique, ou sur radiographie pulmonaire.

### *Emphysème postopératoire, pneumomédiastin, et pneumothorax:*

Une blessure des dômes pleuraux est plus susceptible de survenir chez les enfants, les patients en lutte et les patients en ventilation à pression positive. Elle peut être compliquée par un pneumothorax. De ce fait, l'auscultation pulmonaire et une radiographie de thorax doivent être effectuées après trachéotomie, en particulier chez les patients ventilés. Un emphysème chirurgical peut également survenir, favorisé par une suture trop

serrée de l'incision cutanée autour de la canule de trachéotomie.

*Brûlure des voies aériennes:* Attention à ne jamais pénétrer dans la trachée à l'aide d'un bistouri électrique, car cela pourrait provoquer une brûlure des voies respiratoires chez un patient ventilé avec une forte concentration en oxygène.

### **Choix de la canule de trachéotomie**

Une variété importante de canules est disponible. Le choix de la canule doit se conformer à l'indication pour laquelle elle doit être utilisée. Toutes les canules doivent avoir une chemise interne qui peut, en toute sécurité, être enlevée et nettoyée sans avoir besoin d'enlever la canule externe et donc de mettre en danger les voies respiratoires. Les facteurs suivants peuvent influencer le choix d'une canule:

*Diamètre de la canule:* Il est important de choisir une canule qui correspond parfaitement à la taille de la trachée. Différentes tailles doivent être disponibles. Il est également très important d'effectuer des soins de canule réguliers car l'accumulation de sécrétions augmente la résistance des voies aériennes.

*Étanchéité entre la canule et la trachée:* Une canule de trachéotomie entourée d'un ballonnet gonflé est utilisée afin de créer une étanchéité entre la canule et la trachée chez les patients sous ventilation mécanique, et chez les patients récemment trachéotomisés (Figure 10) afin d'empêcher la salive ou le sang d'entrer dans les voies respiratoires inférieures. La canule à ballonnet peut être remplacée par une canule sans ballonnet, soit en plastique ou en métal (Figure 11) chez les patients qui ne nécessitent pas de ventilation mécanique, une fois que le chemin entre la peau et la trachée est devenu bien défini par le tissu de granulation et qu'il n'existe plus de risque de saignement, en général 48 h après la réalisation de la trachéotomie.

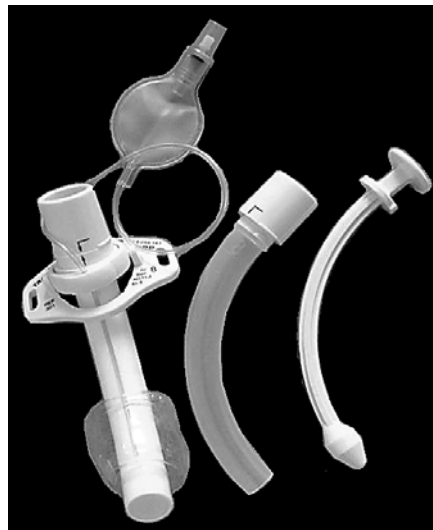

Figure 10: Canule à ballonnet basse pression avec canule externe, chemise interne et guide d'introduction (de gauche à droite)



Figure 11: Canule de trachéotomie métallique sans ballonnet avec canule externe, chemise interne et guide d'introduction (de gauche à droite)

*Longueur de canule:* Les patients présentant un cou très épais peuvent être équipés d'une canule de trachéotomie de longueur ajustable (Figure 12). La longueur de la canule peut également être ajustée lorsque la carène est proche de la trachéotomie ou en cas de sténose trachéale ou de trachéomalacie distale à la trachéotomie et devant être calibrée par la canule. Une radiographie du thorax ou du cou peut parfois être utile pour déterminer la longueur de canule nécessaire.

*Forme de la canule:* Les patients laryngectomisés nécessitent des canules plus courtes avec une courbure moins prononcée pour bien se conformer à la stomie et à la trachée.

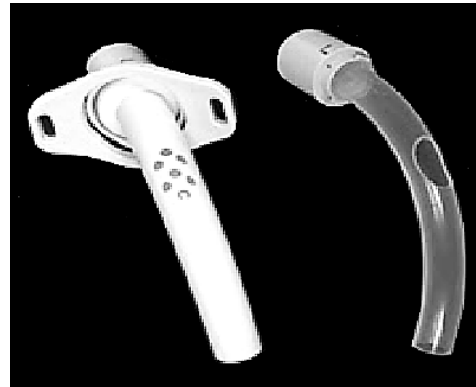

*Figure 12: Trachéotomie de longueur ajustable*

*Fixation de la canule:* Le système de fixation doit se conformer à la forme du cou et se caler contre la peau pour éviter les mouvements excessifs de la canule, une décanulation accidentelle, ou un traumatisme des tissus mous.

*Matériau:* Les canules métalliques ont des parois plus fines, et on donc un meilleur rapport diamètre externe / diamètre interne, optimisant ainsi la résistance des voies aériennes.

*Phonation:* Les patients porteurs de canules sans ballonnet et fenêtrées (figure 13) peuvent avoir une phonation grâce à l'occlusion de l'extrémité de la canule de trachéotomie avec un doigt, ce qui permet à l'air de contourner la canule et de passer à travers le larynx.



*Figure 13: canule fenêtrée*

Une valve phonatoire peut être positionnée sur l'extrémité de la canule. Il s'agit d'une valve unidirectionnelle qui s'ouvre à l'inspiration et se ferme à l'expiration dirigeant ainsi l'air expiré vers le larynx et permettent la phonation sans l'utilisation des mains (Figure 14).



*Figure 14: Valve phonatoire se positionnant sur l'extrémité de la canule permettent la phonation sans l'utilisation des mains*

Les canules fenêtrées avec valve phonatoire sont particulièrement bien adaptées aux patients souffrant d'apnée obstructive du sommeil, car elles permettent une phonation normale le jour, avec la valve en place, et une respiration dégagée la nuit après retrait de la valve.

### *Soins postopératoires*

*Œdème pulmonaire:* Cela peut se produire suite à l'allègement soudain de l'obstruction des voies respiratoires et la réduction des pressions intraluminales élevées des voies aériennes. Il peut être

corrigé par une ventilation en pression positive.

*Arrêt respiratoire:* Il peut survenir immédiatement après l'insertion de la canule de trachéotomie, et est attribuée à la réduction rapide de la pCO<sub>2</sub> artérielle après restauration d'une ventilation normale, et donc la perte de la stimulation respiratoire.

*Humidification:* La trachéotomie contourne le nez et les voies aérodigestives supérieures qui, normalement, réchauffent, filtrent et humidifient l'air inspiré. Pour éviter une sécheresse trachéale, des dommages des cils et de l'épithélium respiratoire, ou une obstruction trachéale en raison de la formation de croûtes de mucus, le patient trachéotomisé a besoin de respirer de l'air humidifié et réchauffé au moyen d'un filtre.

*Soins pulmonaires:* La présence d'une canule de trachéotomie et l'inspiration de l'air sec irrite la muqueuse et augmente les sécrétions bronchiques et trachéales. La trachéotomie favorise également les fausses routes salivaires et alimentaires car elle gêne l'élévation du larynx lors de la déglutition. Les patients sont incapables de dégager les sécrétions efficacement car la trachéotomie empêche la génération de la pression sous-glottique, ce qui rend la toux et l'expectoration des sécrétions inefficaces; elle perturbe également la fonction ciliaire. Par conséquent, les sécrétions ont besoin d'être régulièrement aspirées de manière aseptique et atraumatique.

*Nettoyage de la canule:* Même une petite réduction de diamètre et / ou la conversion du flux d'air laminaire en flux turbulent à la suite de sécrétions dans la canule peut affecter de manière significative la résistance des voies aériennes. Par conséquent un nettoyage régulier de la

partie intérieure de la canule est nécessaire à l'aide d'une brosette.

*Sécurisation de la canule:* Une décanulation accidentelle sans recanulation rapide peut être fatale. Cela est particulièrement problématique lors des 48 premières heures lorsque le trajet trachéocutané n'est pas cicatrisé et qu'une tentative de recanulation peut être effectuée dans un faux chenal. Par conséquent, la fixation de la canule doit être régulièrement contrôlée. La mise en place d'un fil de rappel sur le volet trachéal peut également faciliter une recanulation en urgence.

*Pression du ballonnet:* Lorsque la pression du ballonnet de la canule sur la muqueuse de la paroi trachéale dépasse 30cm d'H<sub>2</sub>O, la perfusion capillaire de la muqueuse cesse et des lésions ischémiques puis une sténose trachéale peuvent survenir. Il a été montré que ces lésions de la muqueuse pouvaient se produire après 15 minutes de compression. Par conséquent les pressions de gonflage du ballonnet supérieures à 25 cm d'H<sub>2</sub>O doivent être évitées. Un certain nombre d'études ont démontré que la palpation manuelle du ballonnet témoin n'était pas fiable pour estimer la pression appropriée du ballonnet intra-trachéal. Les mesures visant à prévenir les lésions liées au ballonnet comprennent:

- *Le ballonnet ne doit être gonflé que si nécessaire* (ventilation assistée, fausses routes)
- *Technique du volume minimal d'occlusion:* chez un patient ventilé, dégonflez le ballonnet, puis regonflez-le lentement jusqu'à ce que l'on ne puisse plus entendre l'air passer autour du ballonnet avec un stéthoscope appliqué sur le cou près de la canule.
- *Technique de la fuite minimale:* Effectuez la même procédure que précédemment, sauf qu'une fois que les voies aériennes sont étanches, retirez environ 1 mL d'air du ballonnet de



sorte qu'une légère fuite puisse être entendue à la fin de l'inspiration.

- *Manomètre*: Surveillance régulière ou continue de la pression du ballonnet.

### ***Décanulation***

La canule de trachéotomie peut être retirée dès lors que la cause de l'obstruction des voies respiratoires a été résolue. En cas de doute sur la perméabilité des voies respiratoires, par exemple après une chirurgie pharyngée ou laryngée, il faut mettre une canule de plus petit calibre et la boucher, de sorte que le patient puisse respirer librement autour de la canule. Le patient doit être sous surveillance étroite pendant ce temps, et peut être surveillé avec une oxymétrie de pouls. Si le patient peut tolérer la canule bouchée pendant une nuit, celle-ci peut alors être retirée. La cicatrice de trachéotomie est alors recouverte d'un pansement occlusif, et cicatrice généralement en 10 à 15 jours.

### **Author & Editor**

Johan Fagan MBChB, FCORL, MMed  
Professor and Chairman  
Division of Otolaryngology  
University of Cape Town  
Cape Town, South Africa  
[johannes.fagan@uct.ac.za](mailto:johannes.fagan@uct.ac.za)

**THE OPEN ACCESS ATLAS OF  
OTOLARYNGOLOGY, HEAD &  
NECK OPERATIVE SURGERY**

[www.entdev.uct.ac.za](http://www.entdev.uct.ac.za)



The Open Access Atlas of Otolaryngology, Head & Neck Operative Surgery by [Johan Fagan \(Editor\)](#) [johannes.fagan@uct.ac.za](mailto:johannes.fagan@uct.ac.za) is licensed under a [Creative Commons Attribution - Non-Commercial 3.0 Unported License](#)